


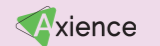



	GRAND THÉÂTRE	3.1 A+B	0.2	3.7	2.4	LOUIS PASTEUR	3.2	0.4	3.1 C	2.3	MARIE CURIE		
8h30-10h00	Comportement du jeune : normal ou pathologique • Les repères du développement comportemental du chien et du chat <i>S. MASSON</i> • Attendre que ça passe ou soigner ? Quand référer ? <i>M. MARION</i> • Les psychotropes chez le jeune : j'ose prescrire ou je n'ose pas ? <i>C. BEATA</i>	Courtes communications Thérapeutique <i>Modérateur :</i> ■ Vaccination contre la maladie d'Aujeszky chez le chien avec un vaccin sous ATU : modalités d'utilisation, efficacité et effets secondaires <i>C. HUGNET</i> ■ Étude prospective évaluant la tolérance d'une supplémentation en farine <i>N-hence</i> sur l'amélioration de l'activité chez le chien âgé <i>A. RYBICKA, D. TIERNY</i> ■ Hépatite de Rubarth : une maladie du passé ? <i>E. LAVERGNE</i> ■ Anticorps monoclonaux anti-NGF pour la gestion de l'arthrose féline et canine : une étude observationnelle transversale <i>A. FORDIN</i> ■ Efficacité et sécurité d'une solution en spray auriculaire contenant uniquement de l'acéponate d'hydrocortisone chez des chiens atteints d'otite externe érythémato-cérumineuse : essai contrôlé, randomisé, multicentrique, en simple aveugle <i>M. PERRAULT</i>	ERGONE ERGONE	Actualités en matière de prévention • Sur les protocoles de vaccination <i>L. FREYBURGER</i> • Sur la vermifugation <i>E. BOUHSIRA</i> • Sur les APE <i>P. ROUCH-BUCK</i>	TD Investissement en physiothérapie <i>H. TIBERGHIE</i>	Dans ces salles, début des conférences à 9h00						TD Cas cliniques d'urgences pédiatriques <i>C. LANGLADE, Z. NIEWIADOMSKA</i>	Soigner nos jeunes confrères • Place des jeunes dans la démographie vétérinaire <i>M. JOBEZ</i> • Comment recruter nos jeunes confrères : les connaître, rentrer en contact, savoir les intégrer <i>M. JOBEZ</i> • Comment les fidéliser : savoir communiquer avec eux, les garder motivés et gérer le bien-être <i>L. HAZOTTE</i>
	Exposition commerciale												
11h-12h30	Développement comportemental • Turbulent ou syndrome HSHA ? <i>M. MARION</i> • Timide ou syndrome de privation ? <i>C. BEATA</i> • La cage, solution miracle pour calmer le chiot ou maltraitance ? <i>S. MASSON</i>	Courtes communications Chirurgie des tissus mous <i>Modérateur :</i> □ Évaluation de la viabilité économique de la coelioscopie en chirurgie des animaux de compagnie en France : enquête auprès de 331 propriétaires <i>M. FAUL</i> ■ Sténoses préputiales acquises par léchage traitées chirurgicalement chez quatre chatons <i>M. ROUSSEAU</i> □ Prise en charge des lithiases urétrales obstructives chez le chien : étude rétrospective de l'efficacité de l'urohydropropulsion rétrograde sur 86 cas (2010-2020) <i>E. MAURICE</i> □ Étude prospective sur l'évaluation du traitement des syndromes dilatation et torsion de l'estomac par laparoscopie chez le chien <i>L. VELAY</i> □ Diagnostic et traitement d'une migration transmurale intestinale de SUB chez trois chats <i>J. BOULLENGER</i>	ERGONE ERGONE	Pathologie oculaire : héréditaire et/ou congénitale ? • Les principales affections congénitales <i>A. BOURGUET</i> • Dépistage des affections oculaires à 2 mois et sélection des reproducteurs ? <i>G. CHAUDIEU</i> • Les tests génétiques de dépistage : la solution ? <i>M. ABITBOL, G. CHAUDIEU</i>	TP Rééducation fonctionnelle : orthèses, prothèses, aides techniques et ergothérapie <i>V. ROGER, H. TIBERGHIE</i>	Exposition commerciale						TD scanner /IRM : cas cliniques ostéo-articulaires <i>E. CAUVIN, Y. RUEL</i>	Consensus du GEUR Maladie obstructive du bas appareil urinaire félin chez le mâle <i>A. BARTHELEMY, L. BOIRON, A. NECTOUX</i>
	Exposition commerciale												
14h-15h30	Autour de l'adoption • Comment structurer les 4 premières visites. Vaccin, comportement, nutrition, parasites : quels sujets aborder en premier ? <i>P. ROUCH-BUCK</i> • La première fois à la clinique : ça se prépare <i>L. FREYBURGER</i> • La consultation du jeune : pourquoi 15 minutes ne suffisent pas ? <i>P. ROUCH-BUCK</i>	Courtes communications Chirurgie <i>Modérateur :</i> □ Prise en charge et pronostic des fentes palatines traumatiques chez le chat : étude rétrospective sur 99 cas <i>L. HEBBRARD, L. LANGLADE</i> □ Traitement de sténose des narines chez les chats brachycéphales par ala-vestibuloplastie : 33 chats (2017-2023) <i>E. THOUVENOT-ODDART</i> ■ Traumatologie maxillo-faciale chez le lapin de compagnie : à propos de 8 cas de fractures de la mâchoire <i>M. CHARRASSE</i> ■ Un cas de rétroversion épiglottique traité par épiglottectomie subtotale au laser CO2 <i>D. JACQUES</i> □ Péritonite septique secondaire à la migration intra péritonéale d'épillet : 7 cas (2014-2022) <i>M. LE BAUT</i> □ Prise en charge chirurgicale par anoplastie de l'atrésie anale de type I : description de la technique et résultats chez 7 chatons <i>L. BONDONNY</i>	ERGONE ERGONE	Pitié, pas une parvo ! • C'est comme le corona ? <i>A. BARTHELEMY</i> • Prise en charge de la parvovirose : nouveautés <i>L. BOIRON</i> • Biosécurité après identification d'un animal contagieux (calicivirus hypervirulent, coryza, parvovirus) <i>C. BILLE</i>	TD Anomalies de la démarche avec cas cliniques vidéo <i>F. ARNAULT, V. MAYOUSSE</i>	Exposition commerciale						TD Bilan santé du jeune perroquet <i>D. GUILLIER, E. MONGE</i>	
	Exposition commerciale												
16h30-18h	Actualités autour de la stérilisation • Que penser de la stérilisation précoce ? <i>Z. NIEWIADOMSKA</i> • Facteurs de risque : la stérilisation, où en est-on ? <i>Z. NIEWIADOMSKA</i> • Comment prendre en charge les vaginites de la chienne prépubère ? <i>C. LANGLADE</i>	Courtes communications Orthopédie <i>Modérateur :</i> □ Disjonction sacro-iliaque stabilisée avec deux vis courtes chez le chat : étude rétrospective sur 65 cas (2014-2022) <i>K. SCHREIBER</i> □ Résultats de la prise en charge de 16 cas de luxations traumatiques de rotule chez le chien et le chat (2011-2021) <i>C. BEYER</i> □ Réduction percutanée et stabilisation de luxations sacro-iliaques à l'aide d'une vis canulée de 2,4 mm placée sous guidage fluoroscopique chez le chat : description, évaluation et résultats cliniques <i>M. JOURDAIN</i> □ Prise en charge chirurgicale de luxations congénitales du coude de type I par ostectomie de la tête du radius : résultats à moyen et long terme chez 4 chiens <i>L. BONDONNY</i> □ Prise en charge chirurgicale d'une fracture des métacarpes majeur et mineur droits chez un Ara chloroptère <i>C. LE GALL</i> □ Stabilisation des fractures de type Salter Harris IV du condyle huméral chez le chien par l'utilisation d'une vis « Headless Compression Screw » <i>B. GODART</i>	ERGONE ERGONE	Intérêt et limite des dépistages officiels • L'approche de l'ophtalmologue <i>G. CHAUDIEU</i> • L'approche du cardiologue <i>F. SERRES</i> • L'approche du neurologue (surdité) <i>V. MAYOUSSE</i>	TD Il est tout mou, corriger les «hypo» <i>L. BOIRON, M. KIM</i>	Exposition commerciale						TD Gestion d'un petit mammifère orphelin <i>D. GUILLIER, E. MONGE</i>	
	Exposition commerciale - Apéritif confraternel												
9h-10h30													
11h30-13h													
14h30-16h													
17h-18h30													

	GRAND THÉÂTRE	3.1 A+B	0.2	3.7	2.4	LOUIS PASTEUR	3.2	0.4	3.1 C	2.3			
8h30-10h00	Autour de la diarrhée chronique • Démarche diagnostique • Aspects nutritionnels • Éléments de prise en charge J. HERNANDEZ L. COLLIARD J. HERNANDEZ	Courtes communcations Médecine et ophtalmologie Modérateur : Étude prospective des infections bactériennes et fongiques chez 32 chats atteints de prurit cervico-facial chronique en relation avec un syndrome cutané atopique félin (SCAF) Mycobactériose féline : une affection émergente, protéiforme et un possible piège diagnostique Myelodolies secondaires à une myélopathie cervicale chez le chien : 20 cas Gliomatosis cerebri : le diagnostic rare et la localisation inattendue Comparaison d'un tonomètre à rebond (Tonovet Plus*) et d'un tonomètre à indentation à usage unique (IopVet*) chez 50 chiens Anomalies de l'angle irido-cornéen chez le Border Collie : résultats de l'examen de 2010 chiens (1998-2021) T. BURNOUF A. CORSALETTI M. OLENDER B. BEN SOLTANA B. MICHAUD G. CHAUDIEU	Phytothérapie chez le jeune : croissance, maladies infectieuses, comportement • Croissance • Prise en charge des troubles infectieux • Comportement N. SCHMITT N. SCHMITT A. DARNIS	Savoir faire en oncologie du jeune • Lésion osseuse agressive chez le jeune chien : ostéomyélite vs tumeur osseuse ? • Masses médiastinales crâiales : lymphome vs thymome • Modifications hématologiques possibles lors de leucémie aiguë ou de myélodysplasie • Réaction post-vaccinale : règle du «3, 2, 1» M. HAREL L. FERRO B. RANNOU G. CHAMEL	TD Interprétation des étiquettes alimentaires C. PAOLINO, N. PRIYMENKO	Dans ces salles, début des conférences à 9h00					Symposium PURINA A. DRUT 	Rendez-vous ACTEON Pathologie dentaire du jeune R. MALE 	TD Fond d'œil : distinguer physiologique et pathologique S. CHAHORY, S. COGNARD
	Exposition commerciale - 10h30 à 10h45 : présentation d'ouverture de l'exposition <i>Image des vétérinaires</i> au Square						Exposition commerciale - 10h30 à 10h45 : présentation d'ouverture de l'exposition <i>Image des vétérinaires</i> au Square						
11h-12h30	Approche des «crises» chez le jeune • Et si ce n'était pas de l'épilepsie idiopathique ? • Diagnostic • Spécificités thérapeutiques chez le jeune L. CAUZINILLE L. GIRAUD V. MAYOUSSE	Courtes communcations Médecine interne Modérateur : Un cas de flutter diaphragmatique synchrone idiopathique chez un Jack Russell terrier mâle entier de 2 ans Présentation atypique d'un hypoadrénocorticisme félin Apport du dispositif «free style» pour le diagnostic et le suivi d'un insulinoome canin, à propos d'un cas Le phénotype «myocardiopathie hypertrophique» n'est pas le seul phénotype échocardiographique associé avec l'hyperthyroïdie féline : étude rétrospective chez 115 chats (2005-2023) Complications et survie à long terme de la mise en place de dispositifs de dérivation pyélo-vésicale extra-urétérale : étude rétrospective de 94 cas (2014-2021) Dysplasie génito-urinaire chez le chien et le chat : série de cas G. BERNARDO MARQUES M. MARTIN C. BEAUDU LANGE P. FOULEX K. MOUROU D. PICHARD	Module Abeilles Modérateur : OMAA : un modèle de surveillance épidémiologique géré par les vétérinaires Soignons les jeunes : les principales maladies du couvain Quand les intrants s'en mêlent : le cas des cires Aethina tumida : une surveillance événementielle S. BOUCHER T. COLONVAL C. JOLY S. CERCELET	Radiographie osseuse : particularités du jeune • Métabolisme osseux, radioanatomie normale en croissance • Anomalie constitutionnelle du tissu osseux • Anomalie de croissance : dysplasie articulaire ou dysplasie osseuse ? • Anomalie acquise : fracture ou infection ? E. CAUVIN A. COMBES M. HAREL Y. RUEL	TD Que faire sur un chiot malformé ? Autour de cas cliniques F. LEMOINE, D. SARRAN	Anesthésie : de la conception à la stérilisation • Prise en charge anesthésique d'une femelle gestante • Le jeûne du jeune : jeûne préanesthésique, hypoglycémie et réalimentation • Particularités anesthésiques : le jeune, un vieux comme les autres ? L. ZILBERSTEIN L. PRIYMENKO C. DIDIER	Savoir-faire : les gestes techniques chez le jeune • Accès veineux chez le jeune • Cathéter intraosseux • Sondage digestif (oro et naso-gastrique) • Massage et réanimation cardiopulmonaire du nouveau-né • POCUS : particularités M. KIM M. KIM M. KIM L. BOIRON C. BILLE	Les biocides : mieux les utiliser pour mieux nous protéger Modérateurs : L. MANGOLD, J-F. ROUSSELOT Biocides, usages et risques : où en sommes-nous ? Recommandations de choix et d'utilisation Point de vue de l'industrie O. GRAS C. BISBARRE L. FLAUS 	Rendez-vous AXIENCE Care in Vet : vétérinaires et ASV, clés de voûte du bien-être animal ? Projet multipartenaires P. MATHEVET, L. MOUNIER, T. POITTE 	TD Recrutement d'un collaborateur vétérinaire M. JOBEZ, C. PORRET			
	Exposition commerciale						Exposition commerciale						
14h-15h30	Shunt porto-systémique • Diagnostic et stabilisation médicale préopératoire • Encéphalose hépatique • Diagnostic du shunt à l'image J. HERNANDEZ L. CAUZINILLE Y. RUEL	Courtes communcations Chirurgie et neurochirurgie Modérateur : Stabilisation chirurgicale de fractures/luxations vertébrales thoraco-lombaires à l'aide de vis et de polyméthylméthacrylate par un abord latéral : faisabilité, courbe d'apprentissage et résultats cliniques sur 30 chiens et chats Traitement des extrusions discales cervicales avec hématorachis étendu par double corpectomie ventrale : 4 cas Résistance à l'arrachement de trois ancras chirurgicales chez le chat Traitement chirurgical des cors (ou kératomes des coussinets) palmaires chez un levrier Greyhound. Tendinectomie des tendons du muscle fléchisseur superficiel des doigts Traitement des instabilités de l'épaule chez le chien par ligamentoplastie vidéo assistée : étude rétrospective de 6 cas R. LAMERE M. OLENDER C. DE SOUZA J. THIBAUD L. HEBRARD	Biodiversité	Savoir-faire en management et relation client • Savoir intégrer nos jeunes confrères • Préparation en amont. Définition d'un profil et création d'une fiche de poste • Bases et outils d'intégration et suivi • Attirer les jeunes clients • Communication numérique au sein de la structure pour les jeunes clients • Le plan de développement : un des meilleurs outils pour fidéliser ses jeunes clients A-S. D'OLEAC C. PORRET A-S. D'OLEAC L. HAZOTTE	TD : le B.A.-BA de l'ECG C. BOURGUIGNON, F. SERRES	Petits mammifères • Adoption d'un lapin • Malocclusion des incisives du lapin et du cobaye • Contraception et stérilisation du furet • Rhinite du jeune lapin A. PALMERO E. MONGE A. PALMERO E. MONGE	Pathologie infectieuse oculaire du jeune chat Modérateur : Kératite herpétique : un défi diagnostique et thérapeutique Uvéïte : diagnostic et recherche étiologique Conjonctivites : diagnostic différentiel, traitement A. BOURGUET S. COGNARD S. CHAHORY	Intégrer nos jeunes confrères 1/2 Mieux se comprendre : une nécessité Modérateurs : C. BISBARRE, E. BOMASSI, S. ETCHEPAREBORDE, P. MATHEVET Enquête Vétos-Entraide Expériences et témoignages d'intégration dans la vie professionnelle A. BENAMOU-SMITH, F. MANFRONI, P. MATHEVET, P. PERIE, L. PETON, E. PILATH, H. VIREVIALLE, B. VIVIANO	Rendez-vous ZOETIS Quand l'IA se met au service de la dermatologie C. DARMON, A. FORDIN, E. MORIN, O. SEVERIN 	TD endormir le jeune : cas pratiques d'anesthésie et d'analésie C. DIDIER, L. ZILBERSTEIN			
	Exposition commerciale						Exposition commerciale						
16h30-18h	Shunt porto-systémique • Anesthésie du patient • Prise en charge chirurgicale • Suivi médical postopératoire C. DIDIER C. DEROY J. HERNANDEZ	Courtes communcations Médecine interne Modérateur : Description d'une série de cas présentant une perforation oesophagienne secondaire à un tri-chobézoard avec pyothorax chez trois chats Sacré de Birmanie Manifestations cliniques et lésions endoscopiques lors de corps étrangers amygdaliens chez le chien : une série de 7 cas (2020-2022) Deux cas de sténoses oesophagiennes acquises, traitées par stents oesophagiens Évaluation fonctionnelle de la déglutition par vidéo-fluoroscopie chez 7 chiens A propos de 3 cas d'empyème para-oesophagien : caractéristiques radiographiques et tomodensitométriques Masses nasopharyngées dorsomédiales d'aspect bénin chez le chien : étude rétrospective de 99 cas (2019-2022) F. BEDEL G. BOOT C. LE GALL N. DUPOUY-MANESCAU C. COEURIOT A. PETITPRE	Pharmacovigilance • Effets indésirables des vaccins contenant des valences <i>Leptospira</i> chez le chien : étude rétrospective sur 10 ans Vaccins vivants : pourquoi les utiliser-t-on et quels sont les risques ? Un retour à la virulence est-il possible ? Premières données sur les effets secondaires du fluralaner d'après les cas de pharmacovigilance française Pharmacovigilance chez les animaux de compagnie : les actualités 2023 J. BIETRIX S. BOULLIER, C. GUITTRE F. VANDERHAEGHE S. ROUGIER	Oiseaux et reptiles • Anomalies du bec • Affections du jabot chez le perroquet • Consultation d'acquisition d'un reptile • Prévention de la maladie osseuse chez le jeune D. GUILLIER D. GUILLIER A. PALMERO D. GUILLIER		Dermatologie du jeune • Les parasitoses cutanées • Les dermatophyties • Les génodermatoses majeures du chien et chat et autres entités à connaître M. MOSCA A. BRIAND M. MOSCA	La biologie du jeune • Particularités hématologiques du jeune • Particularités biochimiques du jeune • Les maladies infectieuses du jeune : quel test choisir ? B. RANNOU B. RANNOU M. CERVONE	Intégrer nos jeunes confrères 2/2 Les outils pour mieux se comprendre et coopérer Modérateur : P. MATHEVET La parole à un sociopsychologue spécialisé en psychologie au travail Bilan centré sur la population vétérinaire jeune et étudiante Débat : les solutions D. TRUCHOT D. TRUCHOT P. MATHEVET	Savoir-faire : les ponctions • Ponction articulaire • Ponction d'humeur aqueuse • Ponction d'épanchement péricardique et pleural • Ponction de liquide cérébrospinal S. GIBERT S. CHAHORY L. BOIRON L. GIRAUD	TD Cas cliniques de radiologie A. COMBES, Y. RUEL			
	Exposition commerciale						Exposition commerciale						

	GRAND THÉÂTRE	3.1 A+B	0.2	3.7	2.4	LOUIS PASTEUR	3.2	0.4	3.1 C	2.3
8h30-10h00	La péritonite infectieuse féline, forme sèche • La vision du neurologue • La vision de l'imagerie • La vision de l'ophtalmologie • Perspectives thérapeutiques	Savoir-faire en comportement du jeune Comportement du chiot • Appréciation de l'équilibre émotionnel du chiot grâce à la grille 4A • Apprentissage de la propreté, organisation dans la maison • Mordillements, destructions et exploration orale Comportement du chaton • Cohabitation, organisation du territoire, appartement ou jardin ? • Malpropreté	Module One Health Pathologie comparée chez l'homme et l'animal • Neuropathies chez le chien : comparaisons cliniques et génétiques avec les neuropathies humaines • Le syndrome d'Ehlers-Danlos : pathologie comparée • Analyse génétique de la longévité chez le chien; aspects comparés avec l'Homme	Savoir faire : dysplasie des hanches • Que faire à la maison ? • Planification de la rééducation en clinique en post-opératoire • Utilisation de l'électrothérapie lors de dysplasie coxo-fémorale • Intérêts des cavaletti	TD : le bien-être au travail ou comment motiver et fidéliser ses collaborateurs ?	Dans ces salles, début des conférences à 9h00				
						L'otologie chez les jeunes animaux • Particularités anatomiques raciales chez le chien • Otite proliférative et nécrosante, polypes auriculaires du chaton : traitement • Les otites allergiques du chiot et du chaton	Chirurgie digestive • Corps étranger digestif : optimiser la prise en charge • Intussusception • Prolapsus rectal • Atrésie anale et fistules recto-vaginales	Les tumeurs du jeune • Les cancers du jeune • Prédipositions raciales aux cancers • Les lésions cutanées non cancéreuses du jeune et comment les diagnostiquer	Rendez-vous DECHRA Sédation canine : la révolution 2023 avec Zenalpa	TD Endocrinopathie du jeune : cas cliniques
11h-12h30	Appareil urinaire • Diagnostiquer l'incontinence • Approche par l'imagerie • Incompétence sphinctérienne • Uretère ectopique	Dentisterie du jeune • La maladie parodontale n'est pas qu'un problème de vieux • Les urgences dentaires chez le jeune • Conduite à tenir face à une masse orale chez le jeune	Module One Health Médecins-Vétérinaires : regards croisés sur les dermatophytoses humaines et animales • Les dermatophytoses chez les animaux de compagnie • Les dermatophytoses chez l'Homme • Table ronde : la nécessaire collaboration médecin-vétérinaire; gestion des risques zoonotiques à la clinique et à la maison	A propos du chien de sport • Primo-consultation du chien de sport • Blessures musculo-tendineuses et lésions orthopédiques • Prévention et entraînement, à la maison et en clinique		Exposition commerciale				
						Syndrome fébrile et douloureux chez le jeune chien • Syndrome fébrile : démarche clinique • Méningites SRMA • Polyarthrite et autres atteintes inflammatoires	Maladies orthopédiques du chiot : pas toujours une dysplasie • Anomalie d'aplomb vs radius curvus ? • Luxation de rotule : quand intervenir avec quelle approche ? • Rupture du ligament croisé antérieur	Oncologie du jeune : qui, quoi et pourquoi ? • Quels types tumoraux chez le jeune patient ? • Oncogenèse : quels facteurs de risque ? • Tout ne rime pas avec cancer chez le jeune animal : ne pas tomber dans des pièges lésionnels	Vétérinaires Pour Tous • Recours à VPT plus simple et plus pratique • Nouvelles actions pour que personne ne reste sur le bord du chemin • Modalités de la médecine solidaire de demain	TP Échographie en urgence : le POCUS abdominal et thoracique et l'échographie focalisée cardiaque
13h30-15h	Maladies respiratoires • Le syndrome coryza chronique et ses complications • Vaccination et effets secondaires • Les bronchopneumonies chez le jeune, démarche diagnostique	Trouble du développement maxillo-facial • Gestion des fentes palatines congénitales • Principales malocclusions dentaires et leurs prises en charge • Anomalies du développement dentaire : les reconnaître et les traiter	Savoir-faire L'autopsie du chiot et du chaton • L'autopsie des chiots et des chatons • Les vices rédhibitoires, comment les reconnaître à l'autopsie • Réaliser un bon prélèvement pour l'histologie • Réaliser des prélèvements chez le chiot et le chaton dans un contexte infectieux	Savoir faire néonatalogie : quoi de neuf ? • Le syndrome du lait toxique existe-t-il vraiment ? • Examen clinique et examens complémentaires : comment les interpréter • Le score APGAR, l'indispensable pour évaluer le pronostic vital avant la sortie • Que faire en cas de réanimation difficile ?	TP Quand le jeune cherche sa voie (injections, nutrition, intubation, bloc)	Exposition commerciale				
						Consensus du GEMI	Dysplasie du coude chez le jeune • Consensus sur le diagnostic de la dysplasie du coude : lier la clinique et l'imagerie • Traitement de la NUPA : classification, option chirurgicale • OCD du coude et d'ailleurs : quel traitement pour quelle OCD ?	Particularités de l'oncologie chez le jeune animal • Actualités thérapeutiques et pronostiques des principales tumeurs malignes du jeune animal • Les tumeurs embryonnaires chez le jeune animal • Quels impacts à long terme des traitements anticancéreux chez le jeune patient ?	Rendez-vous QOVETIA Théories organisationnelles et leadership innovant : exemples et enseignements pour réenchanter les cliniques vétérinaires	TD Cas cliniques d'échographie en vidéo
16h-17h30	Module commun Vétérinaires et ASV La bienveillance comme indicateur de performance	Courtes communications Oncologie • Utilisation de l'imagerie par résonance magnétique du corps entier pondérée en diffusion pour le bilan d'extension et le suivi des lymphomes multicentriques chez le chien : preuve de concept avec deux chiens • Utilisation des cytoblocs en hématologie et cytologie : principes et présentation de cas pratiques • Ablations micro-ondes percutanées et peropératoires dans la prise en charge des cancers chez le chien et le chat : une étude rétrospective de 10 cas • Comparaison des survies conditionnelles spécifiques chez les chiens atteints de carcinome mammaire, mastocytome cutané et mélanome oral • Nettoyage des résidus cytotoxiques dans une pratique vétérinaire spécialisée en oncologie : une étude méthodologique	Savoir-faire en acupuncture • L'acupuncture dans l'aide post-natale : chiot nageur et hyperlaxité ligamentaire • La dysplasie de la hanche : prise en charge dès le plus jeune âge • Le varus/valgus et les vaisseaux merveilleux en acupuncture • L'acupuncture lors de mégaoesophage	Savoir faire en ophtalmologie • Particularité de l'examen oculaire chez le jeune chien • Conjonctivite folliculaire • Lacération cornéenne par griffure de chat : une urgence ! • Ophtalmie neonatale et ouverture des paupières • Cathétérisme des canaux lacrymaux : indication et réalisation pratique		Exposition commerciale				
						TOUS LES MODULES SONT SUIVIS D'UN TEMPS DE DISCUSSION				

- Sur fond blanc : programme général (offert aux vétérinaires adhérents AFVAC)
- Sur fond bleu : programme optionnel (inscription payante)
- Sur fond vert : communications orales
- Sur fond violet : programme Partenaires Majeurs, Partenaires⁺ et Partenaires
- Sur fond orange : rencontres de la profession